

Relatores:

Nargiz Aliyeva, Matteo Corana, Veronica Del Lupo, Federica Romano, Giacomo Baima, con Dra. Giulia Maria Mariani y Prof. Mario Aimetti

Afiliación:

Programa de posgrado en Periodoncia, C.I.R- Colegio Dental, Turín, Italia

Traductora:

Isabel Arroyo Máster de periodoncia e implantes, Universitat Internacional de Catalunya, Barcelona

estudio

Factores de crecimiento: ¿una mejor preservación alveolar en los alveolos post-extracción?

Autores:

Xuzhu Wang, Melissa Fok, George Pelekos, Lijian Jin, Maurizio Tonetti

Antecedentes

Los factores de crecimiento derivados de la sangre autóloga (FC-DSA) y el concentrado de plaquetas de segunda generación, fibrina rica en leucocitos y plaquetas (F-RLP) han recibido una atención clínica considerable en los últimos años.

La hipótesis detrás de este creciente interés es que la aplicación local de FC-DSA y F-RLP puede proporcionar concentraciones locales más altas de moléculas bioactivas, y que esto puede mejorar el proceso de cicatrización de las heridas.

Sin embargo, hasta la fecha se sabe poco sobre las concentraciones in vivo de factores de crecimiento en los alvéolos durante la curación espontánea o después de la aplicación de F-RLP.

Objetivo

Comparar el patrón de liberación local de los factores de crecimiento, la cicatrización temprana y los cambios dimensionales de la cresta alveolar de aquellos alveolos que cicatrizan de manera espontánea, en comparación con los que reciben F-RLP para la preservación alveolar.

Materiales y métodos

- Diseño de estudio: ensayo clínico aleatorizado intraindividual con un seguimiento de cinco meses.
- Población y tratamiento: pacientes sistémicamente sanos, no fumadores (18-70 años) que requerían la extracción de dos dientes no-molares con pronóstico imposible debido a caries, reabsorción radicular o motivos ortodóncicos. Los dientes con enfermedad periodontal, lesión periapical o absceso agudo fueron excluidos. Los dientes extraídos fueron aleatorizados en grupo test (aplicación de F-RLP) o control (curación espontánea)
- Variables que estudiar:
 - Se valoró el cambio dimensional horizontal en la cresta alveolar 1 mm por debajo de la cresta alveolar a cinco meses (resultado primario), con un escáner digital intraoral.
 - Cambios en la cinética de los factores de crecimiento y en el grado de concentración de citoquinas tras el exudado de la herida, detectadas con tiras de papel estériles a las seis, 24, 72 y 168 horas.
 - Evaluar la cicatrización temprana por medio del Índice de curación modificado (ICM)
 - Cambios en el contorno del reborde alveolar comparando la situación inicial y a los cinco meses, superponiendo el escáner digital intraoral.
 - Cambios dimensionales vestibulares después de superponer los archivos STL.
 - Cambios dimensionales de tejidos duros a nivel horizontal y vertical superponiendo las imágenes CBCT después de cinco meses de curación.
 - La posibilidad de colocar un implante protéticamente guiado (IPG), con medidas estandarizadas (8 mm de longitud, 3,3 mm de diámetro) o necesidad de aumento de tejido duro.
- Análisis estadístico: análisis del área bajo la curva (ABC), modelo lineal combinado de medidas repetidas y test-T pareado para estimar la cantidad total de biomarcadores liberados durante el estudio y las diferencias inter- e intra-grupo; test de McNemar-Bowker para comparar la posibilidad de colocar un IPG.

Figura 1: Caso representativo ilustrando la curación temprana y cambios alveolares. Vista oclusal de la curación del alveolo en el grupo control (A) y grupo F- RLP (B).

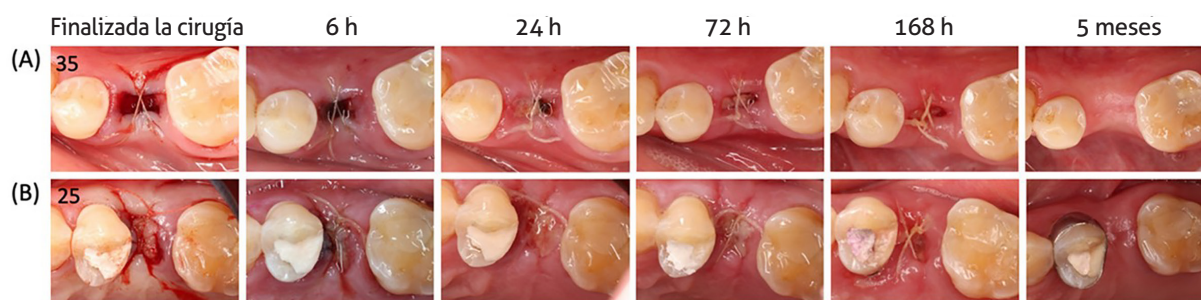
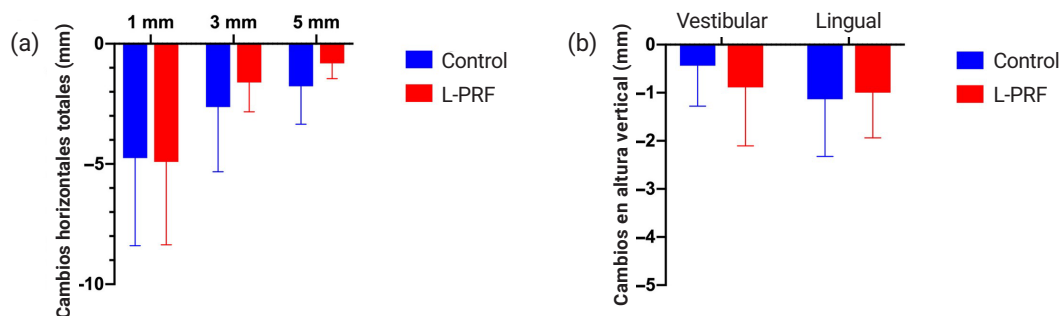


Figura 2: a) Cambios horizontales del grosor del reborde alveolar entre situación inicial y los cinco meses de seguimiento, 1, 3 y 5 mm por debajo de la cresta alveolar lingual. (b) Cambios verticales de los tejidos duros en vestibular y lingual entre la situación inicial y tras el seguimiento a cinco meses.



Resultados

- Se incluyeron 18 pacientes (nueve mujeres). En la mayoría de los casos, los dientes extraídos fueron premolares maxilares.
- Se halló mayor concentración de factores de crecimiento en el exudado tras la administración local de F-RLP en comparación con los sitios que curaron de manera espontánea.
- Las diferencias fueron estadísticamente significativas para el factor de crecimiento derivado de plaquetas-AA (FCDP-AA), el factor de crecimiento transformante- β 1 (FCT- β 1) y el factor de crecimiento vascular endotelial (FCVE).
- No hubo diferencias entre los grupos en el ICM a las seis, 24, 72 y 168 horas (ver figura 1).
- Se encontró una reducción significativa en el contorno del reborde alveolar en todos los puntos entre la situación basal y a los cinco meses, sin haber diferencia significativa entre grupos. ($p > 0,05$).
- Hubo reabsorción radiográfica del reborde alveolar en ambos grupos, con cambios comparables entre ambos grupos a nivel horizontal y vertical ($p > 0,05$) (ver figura 2).
- En relación con la posibilidad de colocar un IPG, no se hallaron diferencias significativas entre los grupos en cuanto al porcentaje de sitios con colocación estándar, con regeneración ósea simultánea o colocación diferida en dos pasos ($p > 0,05$).

Limitaciones

- Tamaño de muestra pequeño.
- Exclusivamente se tuvieron en cuenta sujetos que no tuviesen ningún factor de riesgo para la cicatrización.
- Solo dientes no molares.
- Debido a que se trata de un estudio intraindividual, existe un problema de falta de comparación sobre los resultados comunicados por el paciente.
- Posibles errores superponiendo las imágenes de CBCT.
- No se utilizó ningún injerto para dar estabilidad al coágulo, lo cual podría haber sido beneficioso para la preservación alveolar.

Conclusiones e impacto

- La F-RLP no alteró el perfil de los factores de crecimiento, pero sí que proporcionó una mayor concentración local en el exudado de la herida; sin embargo, esto no se traduce en un beneficio para la curación de los tejidos blandos o mejoras a nivel clínico.
- No se apreciaron diferencias en el patrón de cicatrización entre ambos grupos.
- En los dos grupos se produjo una reabsorción alveolar tanto horizontal como vertical, necesitando así ambos regeneración ósea o hacerlo en dos pasos para la colocación de un IPG.
- Se necesitan más estudios para esclarecer la actividad biológica de una alta concentración de factores de crecimiento en el exudado de la herida cuando se aplica la F-RLP; así como su posible impacto en la preservación alveolar.

JCP Digest 105 es un resumen del artículo "Increased local concentrations of growth factors from leucocyte- and platelet-rich fibrin do not translate into improved alveolar ridge preservation: An intra-individual mechanistic randomized controlled trial". J Clin Periodontol. 49 (9):889-898. DOI: 10.1111/jcpe.13688.

<https://www.onlinelibrary.wiley.com/doi/10.1111/jcpe.13688> Acceso a través de la página web para miembros de la EFP <http://efp.org/members/jcp.php>