

**Izvestitelji:**

Kardelen Çakıcı, Sinem Şener, Bahar Eren Kuru,  
Ebru Özkan Karaca

**Institucija:**

Poslijediplomski program parodontologije,  
Sveučilište Yeditepe, Istanbul, Turska

**Prijevod:**

Ivan Puhar Zavod za parodontologiju, Stomatološki fakultet, Sveučilište u Zagrebu

studija

# Utjecaj vremena cijeljenja na očuvanje alveolarnog grebena

**Autori:**

Emilio Couso-Queiruga, Holly Weber, Carlos Garaicoa-Pazmino, Christopher Barwacz, Marisa Kalleme, Pablo Galindo-Moreno, Gustavo Avila-Ortiz

## Dosadašnje spoznaje

Atrofija alveolarnog grebena neizbježno se vidi nakon vađenja zuba kao jedna od najtežih kliničkih situacija za zbrinjavanje. Nedavno je istaknuto očuvanje alveolarnog grebena (ARP) za modeliranje postekstrakcijske alveole.

Kako bi se ograničila atrofija alveolarnog grebena u ekstrakcijskoj alveoli, kirurška primjena deproteiniziranog minerala goveđe kosti s kolagenom (DBBM-C) postala je obećavajući postupak.

U literaturi postoje mnoge pretkliničke i kliničke studije u upotrebi DBBM-C i kolagenog matriksa (CM) za ARP terapiju. Međutim, do danas je humani histološki aspekt nedovoljno istražen.

Nadalje, nedostaju informacije o ishodima postupka u različitim postoperativnim vremenskim intervalima.

## Ciljevi

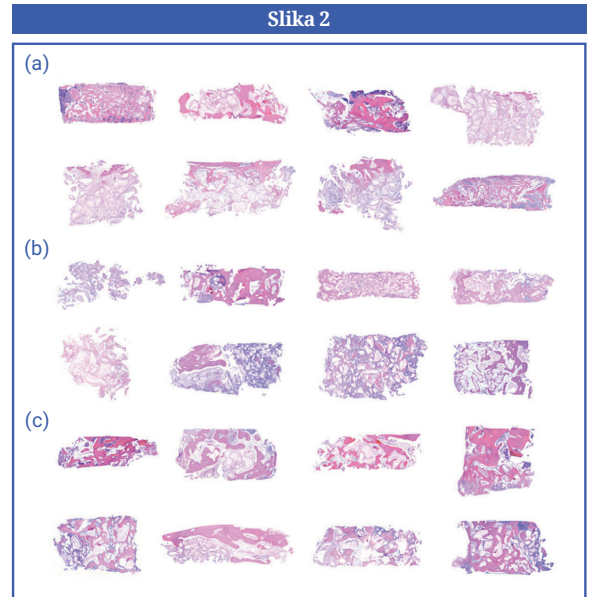
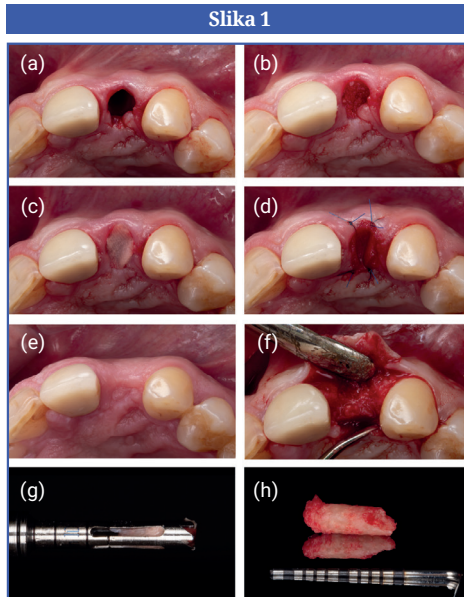
Histomorfometrijska evaluacija uzoraka kosti prikupljenih s nemolarnih postekstrakcijskih mjesta tretiranih s DBBM-C i CM u različitim vremenskim točkama cijeljenja – nakon tri, šest i devet mjeseci – kao i procjena učinkovitosti ARP postupka na temelju kliničkih i digitalnih ishoda, ishoda povezanih s implantatima i onih koje prijavljuju pacijenti.

## Materijali & metode

- Ova se studija sastoji od tri randomizirane skupine za različita vremena cijeljenja: Grupa A, tri mjeseca; Grupa B, šest mjeseci; Skupina C, devet mjeseci.
- Svi pacijenti su imali indikaciju za vađenje nemolarnog zuba i liječeni su ARP pristupom koristeći DBBM-C (Bio-Oss Collagen, Geistlich Pharma AG, Wolhusen, Švicarska) i CM (Mucograft Seal, Geistlich Pharma AG).
- Ukupno 42 pacijenta su uključena i nasumično podijeljena u tri skupine.
- ARP kirurški zahvat, s ekstrakcijom bez reznja, bio je izveden kod svih pacijenata.
- Biopsije su uzete trepanom tijekom standardne ugradnje implantata. Odluke o augmentaciji mekih i/ili koštanih tkiva donesene su ovisno o fenotipskim karakteristikama područja.
- Učinkovitost ARP postupka procijenjena je histomorfometrijski, klinički i digitalno te temeljem rezultata povezanih uz implantate i rezultata koje prijavljuju pacijenti.
- Histomorfometrijski rezultati materijala za biopsiju kosti uzeti su kao primarni ishod i procijenjeni prema postotku rezidualnog ksenografta unutar kosti kao i postotku mineraliziranih i nemineraliziranih tkiva.
- Sekundarni ishodi bili su:
  - Klinički ishodi, uključujući incidenciju i vrstu komplikacije, vizualna dimenzionalna procjena cijeljenja rane i izloženost CM u milimetrima.
  - Ishodi vezani uz implantat, uključujući procjenu potrebe za augmentacijom tvrdog ili mekog tkiva, insercijski tork implantata i primarna stabilnost.
  - Digitalni dimenzionalni rezultati: mekotkivne promjene horizontalne bukalne i lingvalne debljine, vertikalna središnja visina bukalno i lingvalno (mm); promjene u širini horizontalne kosti i visini krestalne kosti (mm); promjene u konturama alveolarnog grebena i volumenu alveolarne kosti (mm<sup>3</sup>) pomoću volumetrijskih i linearnih izračuna.
  - Mjere ishoda koje su prijavili pacijenti, uključujući postoperativne nelagodu pacijenta i opće zadovoljstvo.

**Slika 1:** Redoslijed liječenja u standardnom slučaju koji je bio sastavni dio ove studije: (a) vadenje zuba, (b) alveola ispunjena s DBBM-C, (c) alveola zatvorena s CM nakon hidratacije, (d) CM osiguran s četiri pojedinačna šava, (e) postoperativni aspekt nakon osam tjedana, (f) mukoperiostalni režanj pune debljine, (g, h) uzorak biopsije kosti dobiven prije ugradnje implantata. (CM, kolageni matriks; DBBM-C, deproteinizirani goveđi koštani mineral s kolagenom).

**Slika 2:** Fotomikrografije uzoraka biopsije kosti (bojenje hematoksilinom i eozinom). (a) Grupa A, (b) Grupa B, i (c) Grupa C.



## Rezultati

- Nije bilo značajnih razlika u distribuciji vrste zuba između skupina.
- Biopsije kosti su tijekom vremena pokazale smanjenje postotaka rezidualnih čestica ksenografta, što pokazuje nisku degradibilnost nadomjesnog materijala, uz kontinuirani porast mineraliziranog tkiva.
- Nisu primijećene ozbiljne nuspojave ili problemi s cijeljenjem. Ekspozicija CM bila je 50% u prvom tjednu i smanjila se na 28,2% u drugom tjednu. U kasnijem postoperativnom razdoblju nisu nađeni ostaci CM.
- Postavljanje implantata postignuto je sličnim insercijskim torkom i primarnom stabilnosti na svim mjestima. Koštana augmentacija za bukalne dehiscencije bila je potrebna samo na mjestima gdje je debljina bukalne kosti na početku bila  $\leq 1$  mm. Nije bilo potrebe za augmentacijom mekih tkiva u bilo kojoj od skupina.
- Što se tiče digitalnih rezultata, nije bilo značajnih razlika u smanjenju parametara širine i visine kosti između skupina. Sveukupno, nalazi su pokazali progresivnu horizontalnu koštanu resorpciju tijekom vremena i obrnuti odnos između debljine bukalne kosti i redukcije širine grebena, što ukazuje na manje horizontalne resorpcije alveolarne kosti u prisutnosti debele bukalne kosti nakon ekstrakcije.
- Debljina mekog tkiva bila je gotovo nepromijenjena tijekom vremena i nije bilo statistički značajnih razlika između skupina u smislu smanjenja visine mekih tkiva bukalno i lingvalno.
- Volumetrijska analiza je pokazala da je resorpcija alveolarnog grebena napredovala s vremenom na bukalnim i lingvalnim aspektima, sa značajnim razlikama za ukupni i bukalni volumen alveolarnog grebena između skupina. Ukupni volumetrijski rezultati pokazuju manje ukupnog i bukalnog volumena kosti i smanjenje konture alveolarnog grebena u prisutnosti debele bukalne kosti nakon ekstrakcije.
- Na tromjesečnim procjenama vertikalna redukcija kosti ostala je nepromijenjena, ali se horizontalni gubitak kosti s vremenom povećao.
- Nisu uočene značajne razlike između skupina u smislu ukupnog zadovoljstva i postoperativne nelagode pacijenata.

## Ograničenja

- U ovoj studiji su procijenjena samo nemolarna mjesta. Iako odabir nemolarnih zubi homogenizira studiju, također ograničava kliničku odluku za stražnju regiju i mandibularne prednje zube kao i mjesta s opsežnom destrukcijom kosti.
- Nije bilo kontrolne skupine za usporedbu.
- Nikakve informacije nisu bile dostupne nakon ugradnje implantata vezano za periimplantatno zdravlje i proteze na implantatima.

## Zaključci & klinički značaj

- Dulje vrijeme cijeljenja povezano je s većim udjelom mineraliziranog tkiva unutar ekstrakcijske alveole.
- Mjesta s debljinom bukalne kosti  $\leq 1$  mm nakon ekstrakcije pokazuju veću atrofiju bukalnog alveolarnog grebena nego mjesta s debljom alveolarnom kosti, unatoč ARP postupku.
- Mjesta s debljinom alveolarne kosti  $\leq 1$  mm nakon ekstrakcije zahtijevaju koštanu augmentaciju prilikom ugradnje implantata puno češće nego mjesta s debljom bukalnom kosti.
- Postoje minimalne razlike u smislu kliničkih, dimenzionalnih i histoloških rezultata između šest i devet mjeseci cijeljenja.



JCP Digest 110 sažetak je originalnog članka „Influence of healing time on the outcomes of alveolar ridge preservation using a collagenated bovine bone xenograft: A randomized clinical trial” J Clin Periodontol. 50(2):132-146. DOI: 10.1111/jcpe.13744



<https://www.onlinelibrary.wiley.com/doi/10.1111/jcpe.13744>



Pristup kroz stranicu za članove EFP-a: <http://www.efp.org/members/jcp.php>