

Izvestitelji:
Ioannis Fragkioudakis,
Prof. Ioannis Vouros

Institucija:
Poslijediplomski program parodontologije,
Aristotle sveučilište Thessaloniki, Grčka

Prijevod:
Ivan Puhar

Zavod za parodontologiju, Stomatološki fakultet Sveučilišta u Zagrebu

studija

Resorptivne membrane kao dodatak rekonstruktivnoj kirurgiji periimplantitisa

Autori:

Eric Regidor, Alberto Ortiz-Vigón, Mario Romandini, Carlotta Dionigi, Jan Derks, Mariano Sanz

Dosadašnje spoznaje

Liječenje periimplantitisa ima za cilj smanjenje upale i prevenciju gubitka periimplantatne kosti čime se produljuje životni vijek implantata. Nekirurška mehanička instrumentacija pokazala se uglavnom neučinkovitom pa se često kirurška terapija implementira za liječenje periimplantatnih defekata.

Nedavna studija pokazala je da pomoćna upotreba koštanih nadomjestaka u rekonstruktivnoj terapiji periimplantitisa rezultira radiografski sličnim rezultatima dobivenim otvorenim debridmanom (OFD).

Primjena resorptivnih membrana u vođenoj regeneraciji kosti (GBR) pokazala je obećavajuće rezultate u usporedbi sa samim koštanim nadomjescima. Međutim, ostaje neizvjesno bi li upotreba resorptivne membrane koja pokriva koštani nadomjesni materijal pružila dodatnu korist kod rekonstruktivne kirurgije periimplantitisa.

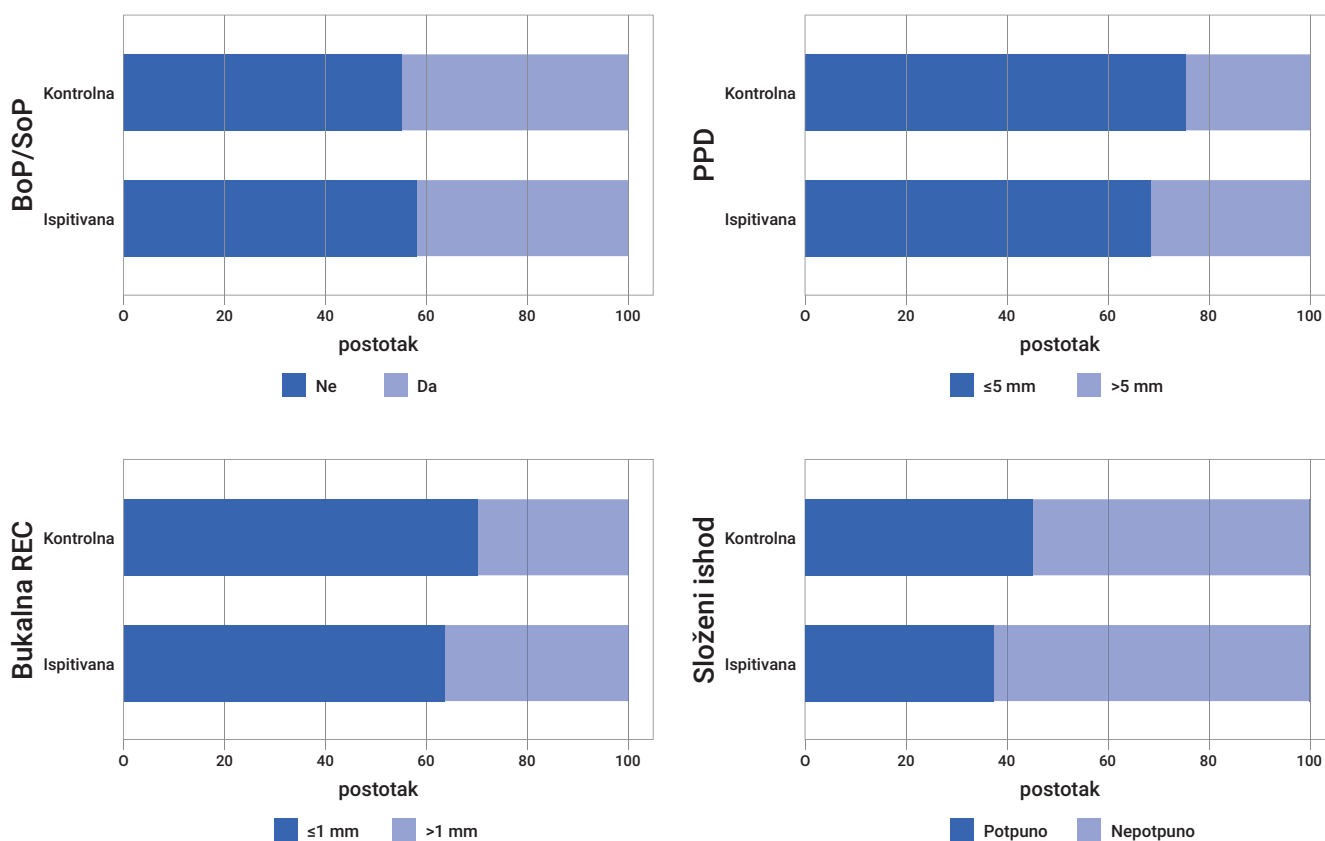
Ciljevi

Cilj ovog randomiziranog kontroliranog ispitivanja (RCT) bio je procijeniti potencijalnu korist korištenja resorptivne membrane u sklopu rekonstruktivne kirurške terapije periimplantitisa.

Materijali & metode

- Studija je osmišljena kao RCT jednog centra s dvije skupine:
 - Ispitivana skupina: Rekonstruktivno liječenje periimplantitisa s ksenogenom kosti i resorptivnom membranom.
 - Kontrolna skupina: Rekonstruktivno liječenje periimplantitisa samo s ksenogenom kosti.
- Uključeni su pacijenti stariji od 18 godina, koji su potpisali informirani pristanak. Pacijenti su bili isključeni ako su imali sistemske bolesti ili uzimali lijekove koji su kontraindicirani za oralnu kirurgiju.
- Implantatima je dijagnosticiran periimplantitis ako su nakon godinu dana u funkciji imali dubinu sondiranja (PPD) ≥ 7 mm, prisutno krvarenje ili gnojenje pri sondiranju (BoP/SoP) i radiografski gubitak marginalne kosti (MBL) ≥ 3 mm. Dodatno, periimplantatni defekti definirani su s intrakoštanom komponentom dubine ≥ 3 mm i širine ≥ 4 mm te zahvaćenosti najmanje dvije koštane stijenke.
- Kod svih pacijenata je provedeno kirurško liječenje četiri tjedna nakon nekirurške instrumentacije i uputa o oralnoj higijeni. Odignuti su režnjevi pune debljine, granulacijsko tkivo je uklonjeno titanijskim kiretama te je izvršena dekontaminacija implantata titanijskim četkicama. Svi intrakoštani defekti su ispunjeni ksenogenom kosti. Randomizirana alokacija u ispitivanu i kontrolnu skupinu izvedena je tijekom operacije. U ispitivanoj skupini defekti su bili prekriveni resorptivnom kolagenom membranom.
- Pacijenti su bili uključeni u program održavanja, koji je uključivao upute u oralnu higijenu i profesionalno uklanjanje plaka kroz četiri tjedna, šest tjedana, šest mjeseci i 12 mjeseci nakon operacije.
- Primarni ishod bio je složeni parametar procijenjen nakon 12 mjeseci:
 - Implantat nije izgubljen.
 - Odsutnost BoP/SoP na svim mjestima.
 - PPD ≤ 5 mm na svim mjestima.
 - Promjena razine bukalne marginalne sluznice (bukalna REC) ≤ 1 mm.
- Sekundarni ishodi, također procijenjeni nakon 12 mjeseci, bili su:
 - Promjene u PPD, BoP, SoP, širini keratinizirane sluznice (KMW), bukalnoj REC i MBL.
 - Ishodi koje su prijavili pacijenti.
- Također su procijenjeni trajanje kirurške intervencije, pojava postoperativnih komplikacija i nepoželjnih događaja.

Slika: Složeni primarni ishod, 12 mjeseci



Rezultati

- Ispitivanje je uključilo 43 pacijenata (ispitivana, 21; kontrola, 22) na početku; 39 pacijenata (ispitivana, 19; kontrola, 20) završilo je 12-mjesečno istraživanje.
- U 12 mjeseci nijedan implantat nije izgubljen, a svi kriteriji primarnog složenog ishoda postignuti su u 45% implantata u kontrolnoj skupini i 36,8% implantata u ispitivanoj skupini, bez statističkih razlika između skupina.
- Bukalne promjene REC i KMW te dobitak kosti (promjena MBL) bile su slične između dvije skupine.
- Pacijenti u ispitivanoj skupini davali su višu ocjenu boli dva tjedana nakon zahvata.
- Uočene su komplikacije povezane s kirurškim zahvatima samo u ispitivanoj skupini.
- Trajanje liječenja u ispitivanoj skupini bilo je nešto dulje nego za kontrolnu skupinu.
- Sveukupno zadovoljstvo estetikom bilo je visoko za obje skupine nakon 12 mjeseci.

Ograničenja

- Studijska populacija bila je mala, što ograničava statističku snagu studije.
- Distribucija tipova defekata na početku nije bila jednaka između dvije skupine (bilo je više neograničenih defekata u ispitivanoj skupini).
- Studija je ispitivala korištenje samo jedne vrste nadomjestka (ksenogeni koštani transplantat) te je primijenjen „nepotopljeni“ protokol.

Zaključci & klinički značaj

- Primjena resorptivne membrane u rekonstruktivnoj kirurgiji periimplantitisa s ksenogenom kosti nije imala dodatne kliničke ili radiografske dobrobiti u usporedbi s korištenjem samog nadomjestka 12 mjeseci nakon liječenja.
- Veća stopa postoperativnih komplikacija i postoperativna bol, kao i duže vrijeme operacije, primijećeni su kada je korištena membrana.



JCP Digest 114 sažetak je originalnog članka „The adjunctive effect of a resorbable membrane to a xenogenic bone replacement graft in the reconstructive surgical therapy of peri-implantitis: A randomized clinical trial.“ J Clin Periodontol. 50(6):765-783. DOI: 10.1111/jcpe.13796



<https://www.onlinelibrary.wiley.com/doi/10.1111/jcpe.13796>



Pristup kroz stranicu za članove EFP-a: <http://www.efp.org/members/jcp.php>